



ИЗУЧЕНИЕ ПАТОГЕННОСТИ ИЗОЛЯТОВ ВИРУСОВ ОСПЫ КУР И ОСПЫ ГОЛУБЕЙ, ВЫДЕЛЕННЫХ НА ТЕРРИТОРИИ РОССИЙСКОЙ ФЕДЕРАЦИИ

С.А. Похвальный¹, А.Н. Спиридонов²

¹ научный сотрудник, кандидат ветеринарных наук, ФГБУ «ВНИИЗЖ», г. Владимир, e-mail: pohvalniy@arriah.ru

² научный сотрудник, кандидат ветеринарных наук, ФГБУ «ВНИИЗЖ», г. Владимир, e-mail: spiridonov@arriah.ru

РЕЗЮМЕ

В статье представлены результаты изучения спектра патогенности вирусов оспы кур (изолят «Chicken/Rus-Rjazan/FPV/2009») и оспы голубей (изоляты «Pigeon/Rus-Astrakhan/PGPV/2012» и «Pigeon/Rus-Vladimir/PGPV/2010») методом перекрестного инфицирования. Группы цыплят и голубей заражали окулярно и назально или внутрикожно и накожно. При окулярном и назальном инфицировании голубей и цыплят вирусами оспы клинических признаков заболевания выявлено не было. Изоляты вируса оспы голубей при накожном и внутрикожном заражении вызвали местные поражения кожи только у голубей. Развитие пролиферативно-некротического фолликулита у цыплят наблюдали только после внутрикожного заражения изолятом вируса оспы кур. Таким образом, экспериментально доказано, что выделенные полевые изоляты вирусов оспы голубей и оспы кур обладают выраженной специфичностью к естественному монохозяину.

Ключевые слова: оспа птиц, спектр патогенности, голуби, контрольное заражение.

STUDY OF PATHOGENICITY OF FOWL POX AND PIGEON POX VIRUS ISOLATES RECOVERED IN RUSSIAN FEDERATION

S.A. Pokhvalny¹, A.N. Spiridonov²

¹ Researcher, Candidate of Science (Veterinary Medicine), FGBI «ARRIAH», Vladimir, e-mail: pohvalniy@arriah.ru

² Researcher, Candidate of Science (Veterinary Medicine), FGBI «ARRIAH», Vladimir, e-mail: spiridonov@arriah.ru

SUMMARY

The paper demonstrates results of the studies of pathogenicity of fowl pox virus (Chicken/Rus-Rjazan/FPV/2009 isolate) and pigeon pox virus (Pigeon/Rus-Astrakhan/PGPV/2012 and Pigeon/Rus-Vladimir/PGPV/2010 isolates) using cross-infection. The chicks were infected intraocularly and intranasally or intradermally and epidermally. No clinical signs were reported in chicks and pigeons following intraocular and intranasal infection. Epidermal and intradermal infection pigeon pox isolates induced local skin lesions only in pigeons. Proliferative necrotizing folliculitis was reported in chicks only post intradermal infection with fowl pox isolate. Therefore it was experimentally proved that the recovered field isolates of pigeon and fowl pox viruses are highly specific for the natural host.

Key words: fowl pox, pathogenicity, pigeons, challenge.

ВВЕДЕНИЕ

Оспа птиц — это вирусная медленно распространяющаяся болезнь домашних, диких и декоративных птиц, характеризующаяся либо пролиферативно-некротическими поражениями кожи (выраженный некроз активно размножившихся клеточных элементов кожи), либо дифтеритическим воспалением слизистых оболочек глаз, ротовой полости и верхних дыхательных путей (глубокий некроз слизистых оболочек и пропитывание некротических масс фибрином).

Возбудителями инфекции являются эпителиотропные вирусы оспы, отнесенные к 10 видам (вирусы оспы кур, голубей, индеек, канареек, попугаев, перепелов, воробьев, скворцов, юнко и майн) рода *Avipoxvirus* семейства *Poxviridae*. Вирус оспы кур, как самый изученный, является типичным представителем данного рода [13]. Вирусы оспы птиц поражают птиц, относящихся к 60 видам 23 семейств. Предположительно все виды птиц восприимчивы к оспе [4]. Спектр патогенности считается одним из главных критериев для дифференциации вирусов оспы птиц [1, 6, 8, 10].

С 2009 по 2015 гг. в ФГБУ «ВНИИЗЖ» были выделены 15 изолятов вируса оспы кур и 2 изолята вируса оспы голубей от птиц из частного подворья и птицефабрик из 17 субъектов европейской части и Дальнего Востока Российской Федерации. При этом источник заноса в данные птицефабрики обнаружен не был. Поскольку между исследованными птицефабриками каких-либо хозяйственных связей выявлено не было, то возникло предположение, что основным источником заноса инфекции на благополучные птицефабрики является дикая и синантропная птица.

В связи с этим целью работы явилось изучение спектра патогенности вируса оспы голубей (на примере двух изолятов «Pigeon/Rus-Astrakhan/PGPV/2012» и «Pigeon/Rus-Vladimir/PGPV/2010») и вируса оспы кур (изолят «Chicken/Rus-Rjazan/FPV/2009») методом перекрестного инфицирования, а также описание клинической картины при разных способах заражения.

МАТЕРИАЛЫ И МЕТОДЫ

Изоляты вирусов. Изоляты вируса оспы голубей были выделены в ФГБУ «ВНИИЗЖ» из присланных кожных поражений, отобранных от породистых голубей при вспышке болезни на частных голубятнях. Изолят вируса оспы кур был выделен на птицефабрике, где наблюдали смешанную форму оспы. Изоляты были легко адаптированы к эмбрионам кур путем заражения на хориоаллантаоисной оболочке (ХАО) в искусственной воздушной камере, после чего в виде суспензий ткани ХАО, хранящихся при температуре -45°C , были использованы для последующих экспериментов. Определение инфекционной активности полученных вирусных материалов проводили на SPF-эмбрионах кур методом предельных разведений, расчет титра производили по методу Кербера ($\text{lg ЭИД}_{50}/\text{см}^3$).

Инфекционная активность изолята «Pigeon/Rus-Astrakhan/PGPV/2012» вируса оспы голубей (2 пассаж на SPF-КЭ) составляла $5,7 \text{ lg ЭИД}_{50}/\text{см}^3$, изолята «Pigeon/Rus-Vladimir/PGPV/2010» вируса оспы голубей (2 пассаж на SPF-КЭ) — $4,7 \text{ lg ЭИД}_{50}/\text{см}^3$, изолята «Chicken/Rus-Rjazan/FPV/2009» вируса оспы кур (4 пассаж на SPF-КЭ) — $4,1 \text{ lg ЭИД}_{50}/\text{см}^3$. Патогенные свойства изолята «Chicken/Rus-Rjazan/FPV/2009» вируса оспы кур для цыплят были изучены ранее [3].

Подопытная птица. В опыте использовали клинически здоровых цыплят яичного кросса «Hisex white» 34-суточного возраста, неиммунные к оспе птиц, в количестве 72 голов, а также голубей (синантропная птица) в количестве 36 голов. Эксперимент проводили на базе вивария ФГБУ «ВНИИЗЖ» в боксовом помещении. Каждую группу птиц содержали в отдельных изоляторах (изолированных боксах), оборудованных навесными кормушками и поилками.

Способы заражения птиц. Для накожного заражения удаляли перья в области груди и наносили вирусный материал на область оголенных перьевых фолликулов в объеме $0,2 \text{ см}^3$. Внутрикожную инъекцию вирусного материала производили в перепонку правого крыла с помощью 2-игольного инъектора в объеме $0,004 \text{ см}^3$. Назальное и окулярное введение вирусного материала осуществляли с помощью инсулинового шприца, при этом суммарный объем вирусного материала на голову, независимо от вида птицы, составлял $0,2 \text{ см}^3$ (по $0,05 \text{ см}^3$ в оба глаза и обе ноздри).

Схема опыта. В табл. 1 представлена схема опыта по определению спектра патогенности вирусов оспы кур и оспы голубей. Для этого цыплят разделили на 6 групп по 12 голов в каждой, а голубей — на 2 группы по 7 голов, 2 группы по 6 голов и 2 группы по 5 голов. Заражение птиц каждым из трех изолятов производили несколькими способами: одну группу птиц назально и окулярно, вторую — накожно и внутрикожно.

РЕЗУЛЬТАТЫ ИССЛЕДОВАНИЙ

1. *Эпизоотическая ситуация по оспе птиц в Российской Федерации*

Субъектами Российской Федерации, из которых получены пробы патологического материала с обнаруженным геномом вируса оспы птиц за 2009–2015 гг. (по данным референтной лаборатории вирусных болезней птиц ФГБУ «ВНИИЗЖ»), являются Республика Дагестан, Амурская, Волгоградская, Саратовская, Пензенская, Белгородская, Липецкая, Рязанская, Владимирская, Ивановская, Калужская, Новгородская области, Краснодарский, Приморский и Хабаровский края.

При вспышках оспы клинически болезнь в большинстве случаев протекала в виде кожной формы, иногда в виде дифтеритической. При этом оспу наблюдали у кур-несушек либо у родительского поголовья бройлеров. В некоторых случаях оспа сопровождалась падением яйценоскости до 60–70% и повышением смертности птицы до 5–8%.

2. *Изучение спектра патогенности изолятов вирусов оспы голубей и оспы кур*

Результаты исследований по изучению спектра патогенности и видовой специфичности изолятов вирусов оспы голубей и оспы кур в опыте перекрестного инфицирования представлены в табл. 2. Клиническая форма заболевания оспы была выявлена у 3 из 12 подопытных групп птиц, зараженных накожно и внутрикожно. При назальном и окулярном инфицировании у цыплят и голубей каких-либо признаков болезни обнаружено не было.

Из результатов, представленных в табл. 2, следует, что у цыплят на 5–6 сутки после накожного и внутрикожного заражения изолятом «Chicken/Rus-Rjazan/FPV/2009» вируса оспы кур были обнаружены специфические признаки развития болезни, характеризующиеся пролиферативным воспалительным процессом

Таблица 1
Схема опыта по определению спектра патогенности вирусов оспы голубей и оспы кур

№	Изолят вируса	Способ заражения	Доза заражения	Вид и количество зараженных птиц	
				голуби	цыплята
1	«Pigeon/Rus-Astrakhan/PGPV/2012» вируса оспы голубей	назально и окулярно*	5,0 Ig ЭИД ₅₀ /0,2 см ³	6	12
		внутрикожно** и накожно***	3,3 Ig ЭИД ₅₀ /0,004 см ³	7	12
			5,0 Ig ЭИД ₅₀ /0,2 см ³		
2	«Pigeon/Rus-Vladimir/PGPV/2010» вируса оспы голубей	назально и окулярно	4,0 Ig ЭИД ₅₀ /0,2 см ³	6	12
		внутрикожно и накожно	2,3 Ig ЭИД ₅₀ /0,004 см ³	7	12
			4,0 Ig ЭИД ₅₀ /0,2 см ³		
3	«Chicken/Rus-Rjazan/FPV/2009» вируса оспы кур	назально и окулярно	3,4 Ig ЭИД ₅₀ /0,2 см ³	5	12
		внутрикожно и накожно	1,7 Ig ЭИД ₅₀ /0,004 см ³	5	12
			3,4 Ig ЭИД ₅₀ /0,2 см ³		

* назальное и окулярное заражение птиц с помощью инсулинового шприца, суммарный объем вирусного материала на голову составлял 0,2 см³ (по 0,05 см³ в оба глаза и в обе ноздри);

** внутрикожная инъекция вирусного материала в перепонку правого крыла с помощью двухигольного инъектора в объеме 0,004 см³;

*** накожное нанесение вирусного материала в оголенные перьевые фолликулы в области груди в объеме 0,2 см³.

исключительно в области внутрикожной инъекции в перепонку крыла. На 10 сутки после заражения обнаружены ограниченные оспенные поражения в виде отчетливого опухания и покраснения кожи. На 16 сутки исследований наблюдали ослабление (затухание) инфекционного процесса.

У голубей, зараженных изолятами вируса оспы голубей, инкубационный период при накожном и внутрикожном инфицировании составил 13–14 суток. При этом только у 4 из 7 голубей, зараженных изолятом «Pigeon/Rus-Vladimir/PGPV/2010», были обнаружены

признаки, характерные для пролиферативного воспаления перьевых фолликулов в области накожного нанесения и внутрикожной инъекции вирусного материала. На 17–20 сутки после заражения наблюдали увеличение количества воспаленных перьевых фолликулов в области груди (рис. 1). В области перепонки крыла был зарегистрирован выраженный фолликулит.

В группе голубей, инфицированных накожно и внутрикожно изолятом «Pigeon/Rus-Astrakhan/PGPV/2012» вируса оспы голубей, у 6 из 7 птиц обнаружили отчетливые поражения перьевых фолликулов в области груди

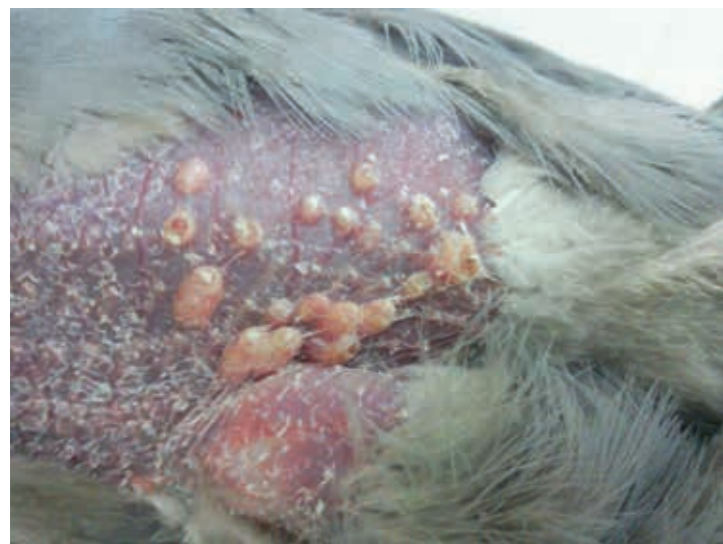

Рис. 1. Проллиферативно-некротические поражения кожи у голубя в области нанесения в оголенные перьевые фолликулы груди изолята «Pigeon/Rus-Vladimir/PGPV/2010» вируса оспы голубей на 20 сутки после заражения

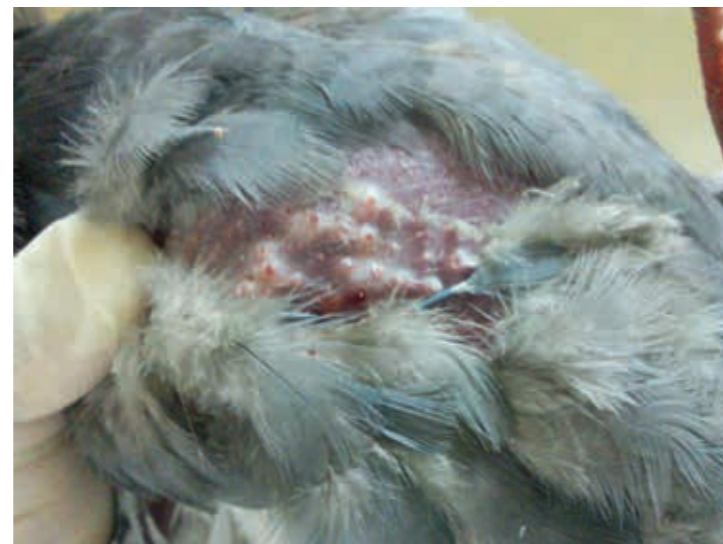

Рис. 2. Проллиферативно-некротические поражения кожи у голубя в области нанесения в оголенные перьевые фолликулы груди изолята «Pigeon/Rus-Astrakhan/PGPV/2012» вируса оспы голубей на 17 сутки после заражения

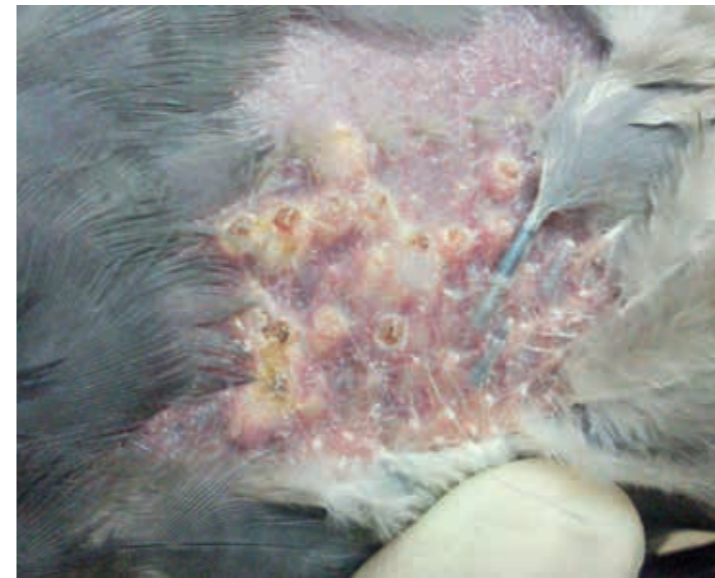


Рис. 3. Проллиферативно-некротические поражения кожи у голубя в области нанесения в оголенные перьевые фолликулы груди изолята «Pigeon/Rus-Astrakhan/PGPV/2012» вируса оспы голубей на 20 сутки после заражения

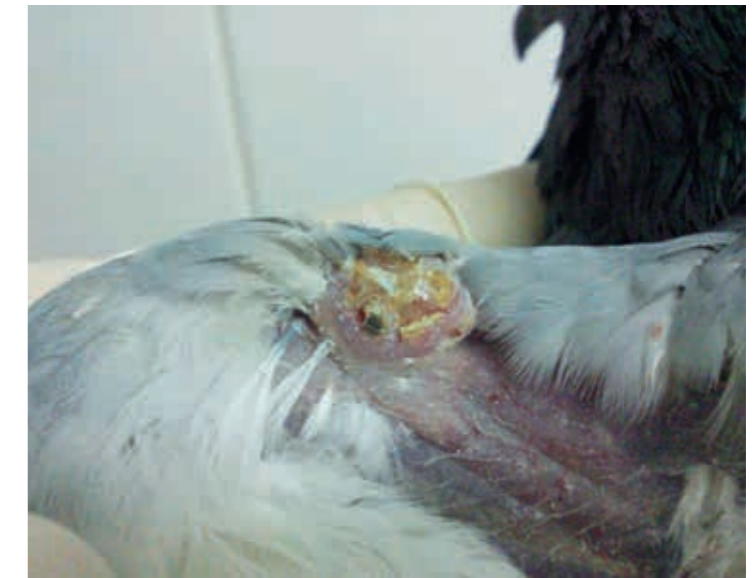

Рис. 4. Проллиферативно-некротические поражения кожи перепонки крыла у голубя в области интрадермальной инъекции изолята «Pigeon/Rus-Astrakhan/PGPV/2012» вируса оспы голубей на 20 сутки после заражения

с вовлечением в инфекционный процесс окружающей их кожи в виде покраснения и опухания (рис. 2). На 20 сутки после заражения пораженные перьевые фолликулы покрылись небольшими корочками коричневого цвета (рис. 3). На рис. 4 представлены пролиферативно-некротические поражения кожи перепонки крыла у голубя в области интрадермальной инъекции на 20 сутки после заражения изолятом «Pigeon/Rus-Astrakhan/PGPV/2012».

Продолжительность болезни у голубей в двух группах составляла 24–26 суток, после чего из пораженных

перевых фолликулов стали прорастать перья, воспалительный процесс кожи становился менее заметным.

ОБСУЖДЕНИЕ

Любой вид возбудителя болезни характеризуется спектром патогенности как способность вызывать инфекционный процесс у совокупности восприимчивых видов животных в естественных и лабораторных условиях. Спектр патогенности является постоянным видовым признаком возбудителя, возникшим и закрепленным в процессе эволюции. При возникновении эпизоотической вспышки оспы на птицефабрике важно определить видовую принадлежность изолята вируса оспы с целью проведения корректных мер борьбы и специфической профилактики.

Таблица 2
Результаты опыта по изучению патогенных свойств изолятов вирусов оспы птиц

№	Изоляты вирусов оспы птиц	Способ заражения	Вид и количество зараженных птиц в зависимости от способа заражения					
			голуби			цыплята		
			T _{inc}	T _{dis}	Incid.	T _{inc}	T _{dis}	Incid.
1	«Pigeon/Rus-Astrakhan/PGPV/2012»	назально и окулярно	–	–	0/6*	–	–	0/12
		накожно и внутрикожно	13–14	24–26	6/7 (86%)	–	–	0/12
2	«Pigeon/Rus-Vladimir/PGPV/2010»	назально и окулярно	–	–	0/6	–	–	0/12
		накожно и внутрикожно	13–14	24–26	4/7 (57%)	–	–	0/12
3	«Chicken/Rus-Rjazan/FPV/2009»	назально и окулярно	–	–	0/5	–	–	0/12
		накожно и внутрикожно	–	–	0/5	5–6	18–21	11/12 (92%)

T_{inc} — продолжительность инкубационного периода болезни, сутки;

T_{dis} — продолжительность болезни (включая инкубационный период), сутки;

Incid. — заболеваемость оспой в группе;

* в числителе представлено количество заболевших птиц; в знаменателе — количество птиц в подопытной группе; в скобках — процент заболевших птиц в группе.

Вирусы оспы птиц существенно различаются по спектру патогенности и степени вирулентности [6, 8, 12]. Большинство выделяемых полевых изолятов вирусов оспы патогенно для птиц этого же вида [7]. Наряду с этим в литературе описаны так называемые «бипатогенные» и «трипатогенные» штаммы вирусов оспы, которые вызывают инфекционную болезнь у двух и трех видов птиц соответственно [1, 7]. При этом оспенные поражения наблюдают у ограниченного количества птиц в зараженной группе [12].

На результаты заражения изолятами вирусов оспы птиц влияет способ инфицирования, что особенно важно для корректной постановки биопробы при диагностике оспы птиц (при подтверждении постулатов Коха). В доступной литературе представлены результаты контрольных заражений птиц вирусами оспы разнообразными способами (внутривенно, окулярно, орально, назально, интратрахеально, внутрикожно, накожно), обеспечивающими доступ возбудителя к чувствительным клеткам. При этом процент заболевших птиц в инфицированной группе различался в зависимости от вида восприимчивых тест-объектов, их способа заражения и вида изолятов вирусов оспы птиц [5, 8, 10, 12].

На основании результатов проведенного опыта можно предположить, что наиболее показательными для вируса оспы голубей являются накожный и внутрикожный способы заражения, а для вирусов оспы кур — только внутрикожный.

По данным различных исследователей, дифференциация вирусов оспы птиц по признаку морфологии бляшек в культуре клеток или поражениям, продуцируемым в хориоаллантаической мембране развивающихся эмбрионов кур, невозможна [5, 12]. Также по результатам филогенетической дендрограммы затруднительно отнести тот или иной изолят к определенному виду вируса оспы [2]. Было показано, что вирулентность новых изолятов вирусов оспы возрастала в естественных условиях после интеграции в их геном вируса ретикулэндотелиоза птиц [2; 11].

Антигенная вариабельность вирусов оспы птиц, установленная с помощью серологических реакций (РДП, РН, РПГА), выражена незначительно, при этом к вирусу оспы кур более близкородственны вирусы оспы индеек и голубей, чем вирусы оспы канареек, перепелов, попугаев [12].

При этом установлено, что между некоторыми изолятами вирусов оспы кур, голубей и индеек имеется иммунологическое родство [6]. Однако вирусы оспы канареек и попугаев в иммунологическом отношении отличаются от возбудителей оспы кур и голубей. Вирус оспы перепелов иммунологически отличен от вирусов оспы голубей и кур и защищает цыплят, голубей и индеек только против себя [7, 8, 9].

ЗАКЛЮЧЕНИЕ

Изученные изоляты вирусов оспы голубей и кур характеризовались выраженной специфичностью к естественному хозяину, от которого и были выделены, что свидетельствует о том, что на территории Российской Федерации циркулируют «монопатогенные» вирусы оспы разных видов с различной патогенностью. Инкубационный период у кур и голубей значительно

различался (5 и 14 суток соответственно). Процент заболевших птиц в группах варьировал от 57 до 92%. Продолжительность клинического проявления оспы у цыплят составляла до 10–11 суток, а у голубей — до 12–13 суток.

В условиях данного опыта не были выявлены клинические признаки болезни у кур и голубей, зараженных соответственно вирусами оспы голубей и кур. Однако данное явление не исключает эпизоотологической роли инфицированных голубей в циркуляции вируса оспы в природе и возникновении вспышек на птицефабриках, поскольку в лабораторных условиях затруднительно воспроизвести необходимое количество «слепых» пассажей полевого изолята, которые в реальности происходят при заносе вируса в восприимчивое многотысячное поголовье птицеводства.

СПИСОК ЛИТЕРАТУРЫ

1. Бакулин В.А. Оспа птиц // Зооиндустрия. — 2005. — № 8–9. — С. 4–8.
2. Елаткин Н.П. Методы выявления и изучение молекулярно-генетических свойств изолятов вирусов оспы птиц: автореф. дис. ... канд. биол. наук. — Владимир, 2013. — 27 с.
3. Похвальный С.А., Кулаков В.Ю. Иммуногенность и безвредность эмбрион-вакцины против оспы птиц из штамма «КЭМ-7» с разбавителем // РацВетИнформ. — 2014. — № 1 (149). — С. 15–18.
4. Bolte A.L., Meurer J., Kaleta F. Avian host spectrum of avipoxvirus // Avian Pathol. — 1999. — Vol. 28. — P. 415–432.
5. Eleazer T.H., Harrell J.S., Blalock H.G. Transmission studies involving a wet fowl pox isolate // Avian Dis. — 1983. — Vol. 27 (2). — P. 542–544.
6. Gelenczei E.F., Lasher H.N. Comparative studies of cell-culture-propagated avian pox viruses in chickens and turkeys // Avian Dis. — 1968. — Vol. 12 (1). — P. 142–150.
7. Kirmse P. Host specificity and pathogenicity of pox virus from wild birds // Bull. Wildlife Dis. Assoc. — 1969. — Vol. 5 (4). — P. 376–386.
8. Reed W.M., Fatunmbi O.O. Pathogenicity and immunological relationship of quail and mynah to fowl and pigeon poxviruses // Avian Pathol. — 1993. — Vol. 22. — P. 395–400.
9. Psittacine pox virus: virus isolation and identification, transmission, and cross-challenge studies in parrots and chickens / T.R. Boosinger, R.W. Winterfield, D.S. Feldman, A.S. Dhillon // Avian Dis. — 1982. — Vol. 26 (2). — P. 437–444.
10. Siddique A.B., Hossain F.M.A., Zinnah M.A. Determination of host specificity of pigeon pox and fowl pox viruses isolated from a field outbreak // Bulgarian J. Vet. Med. — 2011. — Vol. 14 (4). — P. 209–214.
11. Singh P., Kim T.-J., Tripathy D.N. Re-emerging fowl pox: evaluation of isolates from vaccinated flocks // Avian Pathol. — 2000. — Vol. 29 (5). — P. 449–455.
12. Tripathy D.N., Hanson L.E., Killinger A.H. Studies on differentiation of avian pox viruses // Avian Dis. — 1973. — Vol. 17 (2). — P. 325–333.
13. Virus Taxonomy: 2015 Release. — URL: <http://www.ictvonline.org/virusTaxonomy.asp> (дата обращения: 08.03.16).

УДК 619:616.98:579.843.94

ОСОБЕННОСТИ ВЫДЕЛЕНИЯ И ИДЕНТИФИКАЦИИ ВОЗБУДИТЕЛЯ ИНФЕКЦИОННОГО РИНИТА (ГЕМОФИЛЕЗА) КУР

В.А. Данилова¹, А.В. Потехин², И.А. Степанова³

¹ ведущий ветеринарный врач, аспирант, ФГБУ «ВНИИЗЖ», г. Владимир, e-mail: danilova@arriah.ru

² заведующий лабораторией, кандидат ветеринарных наук, ФГБУ «ВНИИЗЖ», г. Владимир, e-mail: potehin@arriah.ru

³ ведущий ветеринарный врач, ФГБУ «ВНИИЗЖ», г. Владимир, e-mail: stepanova@arriah.ru

РЕЗЮМЕ

Проведено бактериологическое исследование патологического материала от птиц на инфекционный ринит кур. Из 84 проб выделено 9 изолятов *Avibacterium paragallinarum*, что составило 10,7%. Возбудителя изолировали из проб экссудата со слизистой оболочки носовой полости и подглазничных синусов, содержимого конъюнктивного мешка и легких. Все изоляты имели вид грамотрицательных коротких палочек или коккобактерий, нуждались в V-факторе роста и сыворотке крови, не продуцировали каталазу, ферментировали глюкозу и сахарозу, не расщепляли трегалозу и галактозу. По указанным признакам можно проводить дифференциацию *Avibacterium paragallinarum* от апатогенных для птиц видов гемофильных бактерий.

Ключевые слова: инфекционный ринит (гемофилез) кур, изоляты, *Avibacterium paragallinarum*.

UDC 619:616.98:579.843.94

PECULIARITIES OF ISOLATION AND IDENTIFICATION OF INFECTIONS RHINITIS IN CHICKENS (*CORYZA*)

V.A. Danilova¹, A.V. Potekhin², I.A. Stepanova³

¹ Leading Veterinarian, Postgraduate Student, FGBI «ARRIAH», Vladimir, e-mail: danilova@arriah.ru

² Head of the Laboratory, Candidate of Science (Veterinary Medicine) FGBI «ARRIAH», Vladimir, e-mail: potehin@arriah.ru

³ Leading Veterinarian, FGBI «ARRIAH», Vladimir, e-mail: stepanova@arriah.ru

SUMMARY

Pathological material from poultry was subjected to bacteriological tests for infectious rhinitis in chickens. Nine *Avibacterium paragallinarum* isolates were recovered from 84 samples, i.e. 10.7%. The agent was recovered from mucosal exudate of nasal cavity and infraorbital sinuses, from conjunctival sac content and lungs. All the isolates were gram-negative short rods or Cocci that needed V-growth factor and sera, did not produce catalase, fermented glucose and sucrose, did not split trehalose and galactose. Taking into account the mentioned signs, it was possible to differentiate *Avibacterium paragallinarum* from other apathogenic avian hemophilus bacteria.

Key words: infections rhinitis in chickens (*Coryza*), isolates, *Avibacterium paragallinarum*.